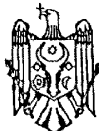




MD 1252 G2

REPUBLICA MOLDOVA



(19) Agenția de Stat
pentru Protecția Proprietății Industriale

(11) 1252⁽¹³⁾ G2
(51) Int. Cl.⁶: A 61 F 2/18, 11/00

(12) **BREVET DE INVENȚIE**

(21) Nr. depozit: 98-0151 (22) Data depozit: 17.07.1998	(42) Data publicării hotărârii de acordare a brevetului: 30.06.1999, BOPI nr. 6/99
(71) Solicitanți: Topor Boris, MD; Vetricean Sergiu, MD	
(72) Inventatori: Topor Boris, MD; Vetricean Sergiu, MD	
(73) Titulari: Topor Boris, MD; Vetricean Sergiu, MD	

(54) **Transplant și metodă de miringoplastie**

(57) **Rezumat:**

1
Invenția se referă la medicină, și anume la otorinolaringologie și poate fi folosită pentru lichidarea defectelor membranei timpanice.

5
Esența invenției constă în aceea că pentru miringoplastie în calitate de transplant se utilizează o lamelă cu grosimea de 80...100 μm din biomaterial morfoinductiv osteomatrix forte. Marginile defectului membranei timpanice sunt împănate, apoi se efectuează despicarea lor până la

2
inelul osteofibros, după ce se efectuează măsurarea și pozarea transplantului, așezându-l între marginile despicate ale defectului.

5
Rezultatul tehnic constă în capacitatea transplantului de a stimula vindecarea completă a membranei timpanice, totodată fixarea lui stabilă, care asigură direcția necesară a regenerării tuturor straturilor membranei timpanice

Revendicări: 2

10

MD 1252 G2

MD 1252 G2

3

Descriere:

Invenția se referă la medicină, și anume la otorinolaringologie și poate fi folosită pentru lichidarea defectelor membranei timpanice.

5 Este cunoscut transplantul pentru miringoplastie, care este format din plăcuța de alocartilaj ultrasubțire (40-50 μ), autofascia mușchiului temporal și amnion conservat [1]. Grosimea totală a alotransplantului tristratificat este de 120-150 μ .

10 Dezavantajul transplantului cunoscut constă în aceea că el este cu mult mai gros și mai rigid decât membrana timpanică normală, ceea ce limitează transmisia oscilațiilor sonore spre oscioarele auditive. În afară de aceasta, transplantul format din trei tipuri de țesut cu capacități diferite de regenerare nu se revitalizează în loja recipientului ca membrana neotimpanică unică, ceea ce se reflectă asupra restabilirii auzului. Formarea transplantului sus-numit și stabilirea lui în locul defectului este un proces dificil și îndelungat și nu tot timpul reușit.

15 Este cunoscută metoda de miringoplastie care prevede înprospătarea marginilor defectului membranei timpanice, măsurarea, pozarea și fixarea transplantului [2].

Dezavantajul acestei metode este că concreșterea transplantului are loc doar la 90% bolnavi, iar îmbunătățirea auzului – numai la 75%-85%. În afară de aceasta, metoda necesită o durată semnificativă de timp.

Problema pe care o rezolvă prezenta invenție este restabilirea completă a auzului.

20 Metoda, conform invenției, înlătură dezavantajele menționate mai sus prin aceea că pentru miringoplastie în calitate de transplant se utilizează o lamelă cu grosimea de 80-100 μ din biomaterial morfoinductiv osteomatrix forte. Marginile defectului membranei timpanice sunt înprospătate, apoi se efectuează despicaarea lor până la inelul osteofibros, după ce se efectuează măsurarea și pozarea transplantului, așezându-l între marginile despicate ale defectului.

25 Transplantul propus după capacitățile auditive este identic cu membrana timpanică normală a omului. Micșorarea grosimii transplantului cu mai mult de 80 μ sau mărirea cu mai mult de 100 μ conduce la scăderea capacităților auditive și complică pozarea lui. În afară de aceasta, el se caracterizează prin biocompatibilitate înaltă, capacități adezive bune care permit concreșterea transplantului cu mânerul ciocănașului și transmisia optimă a oscilațiilor sonore spre complexul oscioarelor auditive.

30 Metoda propusă de miringoplastie, unde transplantul se unește cu inelul osteofibros și se așează între marginile defectului, permite concreșterea lui adecvată. Cum transplantul se unește din partea internă cu tunica mucoasă, iar din exterior - cu pielea și având capacități stimulative, transplantul treptat se acoperă din partea internă cu tunica mucoasă, iar din exterior - cu pielea. Peste 2 - 3 luni transplantul se absoarbe, înlocuindu-se cu țesut fibros, care formează stratul mediu al membranei timpanice. Și în așa mod se obține restabilirea completă a membranei timpanice distruse.

35 Rezultatul tehnic constă în capacitatea transplantului de a stimula vindecarea completă a membranei timpanice, totodată fixarea lui stabilă, care asigură direcția necesară a regenerării tuturor straturilor membranei timpanice.

40 Metoda de miringoplastie cu folosirea acestui transplant se face în modul următor. Din timp se pregătește prin metoda propusă de Б. М. Топор "Комбинированные пластические материалы из костного матрикса и эмбриональных тканей", Автореферат дисс. д.м.н., Москва, 1991 г. lamela din biomaterial osteomatrix forte, din care se modelează transplantul cu grosimea de 80-100 μ . Bolnavului i se efectuează anestezia locală infiltrativă. Prin deepitelizare se dezgolește membrana timpanică și mânerul ciocănașului. Marginile îngroșate ale defectului se înprospătează, apoi porțiunea rămasă a membranei timpanice se despică până la inelul ei osteofibros. Se măsoară dimensiunile și forma transplantului, se adaptează mărirea și se pozează în defect sub mânerul ciocănașului, între foițele despicate ale defectului până la inelul osteofibros.

45 Pentru determinarea grosimii optime a transplantului s-au efectuat cercetări folosind iepuri, în cinci repetări. Grosimea transplantelor a constituit 60, 80, 90, 100 și 120 μ . În calitate de obiect de comparație s-a folosit cel mai apropiat analog. Datele despre revitalizarea și restabilirea auzului sunt prezentate în tabelul 1.

MD 1252 G2

4

5

Tabelul 1

Nr. d/o	Tipul și grosimea transplantului	Revitalizarea	Percepție auditivă, %			
			3 săpt.	3 luni	6 luni	12 luni
1.	Transplantul propus (60 μ)	100%	65	50	40	40
2.	Transplantul propus (80 μ)	100%	90	100	100	100
3.	Transplantul propus (90 μ)	100%	100	100	100	100
4.	Transplantul propus (100 μ)	100%	100	100	100	100
5.	Transplantul propus (120 μ)	100%	70	60	50	50
6.	Cel mai apropiat analog (140 μ)	100%	70	50	50	50

10

Analiza datelor elucidate în tabel arată că grosimea optimă a transplantului din biomaterial osteomatrix forte este cuprinsă în limitele 80-100 μ. Micșorarea grosimii provoacă vibrație exagerată a transplantului, iar majorarea grosimii diminuează revitalizarea, menținerea îndelungată a rigidității și a insuficienței oscilatorii. În transplantul din trei straturi, conform celui mai apropiat analog, fiecare din straturi are parametri diferiți de vibrație, ceea ce acționează negativ asupra amplitudei generale de oscilație.

15

Exemplu. Pacienta G.D.V., 28 ani, spitalizată în Clinica otorinolaringologie a Spitalului Clinic Republican cu diagnosticul: ruptura posttraumatică a membranei timpanice din stânga, hipoacuzie, gradul I-II. La examinare s-a depistat defect al membranei timpanice în cadranul posterior de 1,5x2 mm. Din experiența clinică și din datele literaturii e cunoscut că perforații de așa mărime nu se închid spontan. Luând în considerație acest fapt, pacientei i s-a efectuat miringoplastie utilizând transplantul cu grosimea de 90 μ, cu dimensiunile de 2,5x3 mm din biomaterialul osteomatrix forte. Sub anestezie locală prin înlăturarea țesuturilor neviabile, excizia și desplicarea marginilor defectului, s-a format loja respectivă, transplantul menționat mai sus s-a croit și s-a aranjat, apropiindu-l sub mânerul ciocănașului și între foițele despicate ale defectului membranei timpanice. Transplantul a fost acoperit cu două fâșii perforate de gumă. Conductul auditiv extern a fost tamponat cu meșe îmbibate cu unguent de tetraciclină. Perioada postoperatorie a decurs fără complicații. La a 7-a zi după operație, la înlăturarea fâșiilor de gumă se determină semne evidente de revascularizare a transplantului, ceea ce nu s-a observat anterior la utilizarea în calitate de transplant a fasciei sau cartilajului, luate din țesuturile bolnavului. La săptămâna a 3-a după operație membrana timpanică a căpătat aspect normal și auzul s-a restabilit complet. După 3, 6 și 12 luni tendințe spre dereglarea percepției sonore nu s-au observat.

20

25

30

Conform acestei metode cu folosirea transplantului propus au fost operați 25 pacienți.

35

40

45

5

10 **(57) Revendicări:**

1. Transplant pentru miringoplastie în formă de lamelă din biomaterial, **caracterizat prin aceea că** este aplicată lamelă cu grosimea de 80...100 μm, iar în calitate de biomaterial se utilizează biomaterial morfoinductiv osteomatrix forte.

15 2. Metodă de miringoplastie, care include înprospătarea marginilor defectului membranei timpanice, măsurarea și pozarea transplantului, **caracterizată prin aceea că** după înprospătarea marginilor defectului se efectuează despicarea lor până la inelul osteofibros, iar pozarea transplantului se efectuează prin situarea lui între marginile despicate ale defectului membranei timpanice.

20

(56) Referințe bibliografice:

1. Кин Т.И. Мирингопластика трехслойным трансплантатом у больных с хроническим гнойным средним отитом. Автореферат диссертации кандидата медицинских наук. Самара, 1991 г., с.5

2. Кин Т.И. Мирингопластика трехслойным трансплантатом у больных с хроническим гнойным средним отитом. Автореферат диссертации кандидата медицинских наук. Самара, 1991 г., с.13

Șef secție: CRECETOV Veaceslav

Examinator: TIMONIN Alexandr

Redactor: ANDRIUȚĂ Victoria