MD 1630 F1

REPUBLICA MOLDOVA

(19) Agenția de Stat
pentru Protecția Proprietății Industriale

(11) 1630 (13) F1
(51) Int. Cl.[7]: A 61 B 17/00

(12) BREVET DE INVENȚIE

Hotărârea de acordare a brevetului de invenție poate fi revocată în termen de 6 luni de la data publicării

(21) Nr. depozit: 99-0165
(22) Data depozit: 1999.06.04

(43) Data publicării hotărârii de acordare a brevetului pe răspunderea solicitantului:
2001.03.31, BOPI nr. 3/2001

(71) Solicitant: Institutul Oncologic din Republica Moldova, MD

(72) Inventatori: Babco Victor, MD; Sofroni Larisa, MD; Pihut Petru, MD

(73) Titular: Institutul Oncologic din Republica Moldova, MD

(54) Metodă de mastectomie radicală în cancerul glandei mamare

(57) Rezumat:

1

Invenția se referă la medicină, în particular la oncologia chirurgicală şi poate fi aplicată la tratamentul chirurgical în cancerul glandei mamare cu localizarea tumorii în sectoarele externe.

Esența invenției constă în aceea că se execută două incizii de formă transversal-ovală cuprinzând tumoarea şi zona mamelono-areolară, care încep din unul şi acelaşi loc de pe linia axilară medie şi se îndreaptă spre stern. Incizia superioară, neajungând cu 7…10 cm până la stern, se îndreaptă

2

paralel sternului spre plica submamară şi neajungând 2…4 cm până la plica submamară, se unește cu incizia inferioară formând o cotitură în direcția ei. Apoi urmează extirparea tumorii în bloc cu colectoarele limfatice ale zonelor subclaviculare, subscapulare şi axilare. După aceasta plaga se suturează şi se drenează activ.

Revendicări: 1
Figuri: 1

MD 1630 F1

Descriere:

Invenţia se referă la medicină, în particular la oncologia chirurgicală şi poate fi aplicată la tratamentul chirurgical în cancerul glandei mamare cu localizarea tumorii în sectoarele externe.

Este cunoscută metoda de mastectomie radicală în cancerul glandei mamare, care constă în efectuarea inciziilor transversale sau oblice-transversale pe pielea glandei mamare, de jur împrejurul tumorii şi zonei mamelono-areolare, care pornesc de pe linia axilară medie spre stern, extirpând tumoarea în bloc cu colectoarele limfatice ale zonelor subclaviculare, subscapulare, axilare. Plaga se suturează, aplicând un drenaj activ [1].

Dezavantajele acestei metode constau în următoarele. După extirparea totală a glandei mamare rămâne o cicatrice prea evidentă, greu de mascat. Din cauza asimetriei formate în urma extirpării glandei mamare, uneori apare deformarea scheletului osos. Extirparea glandei mamare constituie pentru femeie o gravă traumă psihologică.

Problema pe care o rezolvă invenţia constă în păstrarea sectoarelor interne cu ţesut mamar sănătos şi extirparea exclusiv a sectorului central şi a sectoarelor externe împreună cu tumoarea.

Esenţa invenţiei constă în aceea că se execută două incizii de formă transversal-ovală cuprinzând tumoarea şi zona mamelono-areolară, care încep din unul şi acelaşi loc de pe linia axilară medie şi se îndreaptă spre stern. Incizia superioară, neajungând cu 7…10 cm până la stern, se îndreaptă paralel sternului spre plica submamară şi, neajungând 2…4 cm până la plica submamară, se uneşte cu incizia inferioară formând o cotitură în direcţia ei. Apoi urmează extirparea tumorii în bloc cu colectoarele limfatice ale zonelor subclaviculare, subscapulare şi axilare. După aceasta plaga se suturează şi se drenează activ.

Rezultatul constă în posibilitatea păstrării ţesuturilor sănătoase ale sectoarelor interne ale glandei mamare şi în obţinerea unui efect cosmetic satisfăcător.

Invenţia se explică cu ajutorul figurii, care reprezintă localizarea tumorii în glanda mamară dreaptă şi în care sunt trasate liniile de incizie.

Aplicarea metodei

În cazul mastectomiei radicale în tumoarea (1) localizată în sectoarele externe ale glandei mamare se efectuează două incizii transversal-ovale ale pielii (2), de jur împrejurul tumorii şi în zona complexului mamelono-areolar (3). Ambele incizii pornesc de la linia axilară medie (4) spre stern (5), neajungând cu 7…10 cm până la acesta, continuă în direcţia plicii submamare, până la 2…4 cm de la ea. Se extirpează sectorul central şi cele externe ale glandei mamare cu tumoarea în bloc unic cu colectoarele limfatice ale zonelor subclaviculare, subscapulare, axilare, păstrând intacte ţesuturile sănătoase ale sectoarelor interne ale glandei mamare. Apoi plaga se suturează, aplicând un drenaj activ. Extirparea sectorului central împreună cu ducturile galactofore centrale reduce cu 30% cazurile de recidive ale tumorii.

Metoda propusă de mastectomie radicală în cancerul glandei mamare cu localizarea tumorii în sectoarele externe, păstrând intacte ţesuturile sănătoase ale sectoarelor interne, oferă posibilitatea de a masca defectul produs de intervenţia chirurgicală, asigurând un efect cosmetic acceptabil, moment ce constituie un avantaj fundamental al acestei metode. În afară de aceasta, apare posibilitatea reală de a exclude operaţia complicată şi traumatizantă de reconstrucţie a glandei mamare.

În Institutul Oncologic din Republica Moldova în anii 1993-1998 au fost operate prin metoda descrisă 28 de bolnave cu cancer al glandei mamare. Recidive locale nu au fost atestate. Metoda este recomandată pentru aplicare în oncologia chirurgicală.

Prezenta metodă se recomandă pentru a fi aplicată în formele nodulare de cancer al glandei mamare, în stadiile incipiente (I-II) şi în lipsa creşterii multicentrice a tumorii.

Exemplu de aplicare a metodei

Bolnava C., 67 de ani, se află la evidenţă la Institutul Oncologic din 1993 cu cancer al glandei mamare drepte st.II “a”. Nodul tumoral era localizat în sectorul extern-superior al glandei mamare. A fost internată pentru tratament chirurgical (foaia de observaţie nr. 9110/589). La 28.12.1993 i s-a efectuat mastectomia radicală din dreapta prin metoda propusă. Au fost efectuate incizii transversale pe piele de jur împrejurul tumorii şi zonei mamelono-areolare, pornind de pe linia axilară medie spre stern şi, neajungând cu 10 cm până la acesta, incizia continuând în jos, în direcţia plicii submamare, până la o distanţă de 4 cm de la ea. Tumoarea, împreună cu sectorul central şi sectoarele externe ale glandei mamare, inclusiv areola cu ducturile galactofore centrale, a fost extirpată în bloc unic cu colectoarele limfatice subclaviculare, subscapulare şi axilare. Ţesuturile sănătoase ale sectoarelor interne ale glandelor mamare au fost păstrate. Plaga a fost suturată, fixând un drenaj activ. Plaga s-a cicatrizat *per prima*. Efectul cosmetic este bun.

Bolnava s-a aflat sub supravegherea oncologului. La examenul ordinar din 1998 date de progresare a cancerului glandei mamare drepte nu s-au depistat. Bontul glandei mamare drepte era moale, nedureros. Însă a

fost depistat un nodul în sectorul extern – superior al glandei mamare stângi. Investigațiile efectuate au confirmat că era o tumoare independentă – cancer metacron al glandei mamare stângi.

Bolnava a fost internată pentru intervenție chirurgicală (foaia de observație nr. 4114/209). La 02.04.1998 i s-a efectuat mastectomia din stânga. Au fost efectuate incizii transversale ale pielii de jur împrejurul tumorii şi zonei mamelono-areolare, pornind de pe linia axilară medie spre stern, neajungând 10 cm până la acesta, incizia a continuat în jos, spre plica submamară, până la 4 cm de ea. Tumoarea, împreună cu sectoarele externe şi sectorul central al glandei mamare, inclusiv areola şi ducturile galactofore centrale, a fost extirpată în bloc cu colectoarele limfatice ale zonelor subclaviculare, subscapulare, axilare. Țesuturile sănătoase ale sectoarelor interne ale glandei mamare au fost păstrate. Plaga a fost suturată, fixând un drenaj activ. Cicatrizarea a avut loc *per prima*. Efectul cosmetic este bun.

(57) Revendicare:

Metodă de mastectomie radicală în cancerul glandei mamare care constă în executarea pe pielea glandei mamare a două incizii: superioară şi inferioară, care încep de pe linia axilară medie din unul şi acelaşi punct şi se îndreaptă spre stern având forma transversal-ovală şi cuprinzând între ele de jur împrejur tumoarea şi zona mamelono-areolară, extirparea tumorii în bloc cu colectoarele limfatice ale zonelor subclaviculare, subscapulare, axilare, suturarea plăgii şi drenarea ei activă, **caracterizată prin aceea că** incizia superioară, neajungând cu 7…10 cm până la stern, se îndreaptă spre plica submamară paralel sternului până la o distanță de 2…4 cm de plica submamară, unindu-se cu cea inferioară, la care se formează o curbă a traseului inciziei în direcția plicii submamare.

(56) Referințe bibliografice:

1. Летягин В.П., Лактинов К.П., Высоцкая И. В., Котов В.А. Рак молочной железы. Библиотека практического врача. Москва, 1996, с. 56-57

Şef secție: EGOROVA Tamara

Examinator: IUSTIN Viorel

Redactor: CANȚER Svetlana

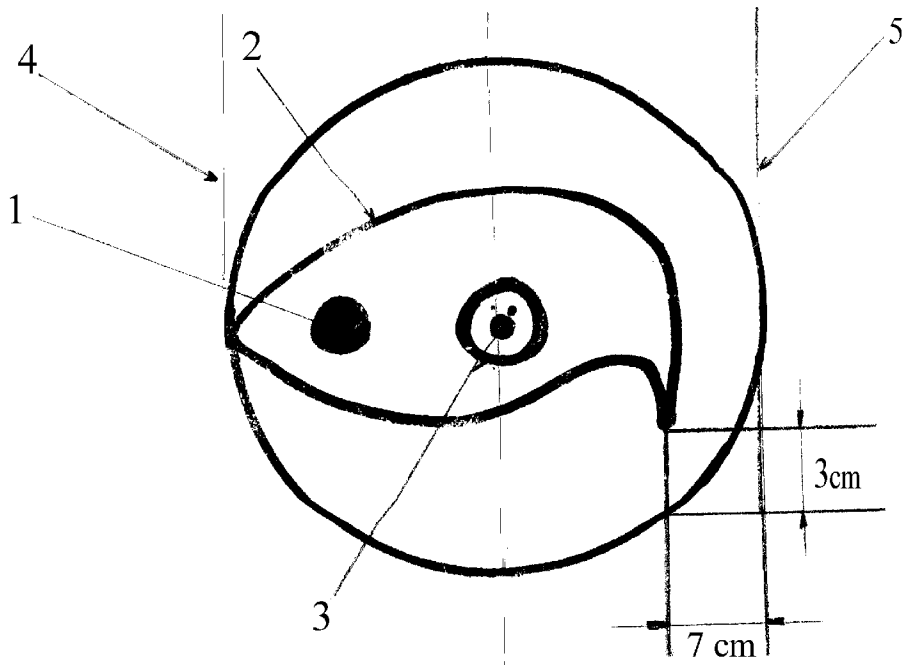
4
2
5
1
3cm
3
7 cm