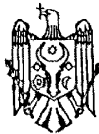




REPUBLICA MOLDOVA



(19) Agenția de Stat
pentru Protecția Proprietății Industriale

(11) 1429⁽¹³⁾ G2
(51) Int. Cl.⁷: A 61 F 2/02, 2/08;
A 61 B 17/00

(12) **BREVET DE INVENȚIE**

(21) Nr. depozit: 99-0245 (22) Data depozit: 1999.10.08	(43) Data publicării hotărârii de acordare a brevetului pe răspunderea solicitantului: 2000.03.31, BOPI nr. 3/2000
(71) Solicitanți: Antohi Nicolae, MD; Isac Florin, RO; Stan Vitalie, MD; Tinica Grigore, MD	
(72) Inventatori: Antohi Nicolae, MD; Isac Florin, RO; Stan Vitalie, MD; Tinica Grigore, MD	
(73) Titulari: Antohi Nicolae, MD; Isac Florin, RO; Stan Vitalie, MD; Tinica Grigore, MD	

(54) **Autotransplant liber compozit**(57) **Rezumat:**

1
Invenția se referă la medicină, în special la
chirurgia plastică și este destinată acoperirii de-
fectelor complexe de părți moi cu recuperarea func-
țională și senzitivă a zonei afectate.

Autotransplantul este constituit dintr-un com-
plex miofasciocutan, conținând mușchiul flexor
radial de carp, pedicul vascular, conținând artera
radială, vena cefalică și două vene comitante
radiale și pedicul nervos, conținând ram motor
propriu pentru mușchiul flexor radial de carp și
ramuri ale nervului antebrahial cutanat.

2
Rezultatul invenției constă în inervația proprie
motorie și senzitivă a autotransplantului.

Revendicări: 1

Figuri: 1

5

10

escriere:

Invenția se referă la medicină, în special la chirurgia plastică și este destinată
acoperirii defectelor complexe de părți moi cu recuperarea funcțională și senzitivă a zonei
afectate.

5 Există numeroase metode chirurgicale (plastice) de acoperire a defectelor de părți moi
ale corpului, una dintre ele fiind transferul liber de lambouri. Însă în unele cazuri
(traumatisme, excizii de tumori etc.) se produc nu numai pierderi de țesuturi, dar se
instalează și anumite stări patologice - tulburări motorii și senzitive. În aceste condiții
10 simpla acoperire a defectului sau înlocuirea doar a tegumentelor modificate cu lambouri
nu este suficientă. Drept exemplu pot servi astfel de stări patologice ca: defecte de părți
moi sau sechele cicatriciale asociate cu atrofia musculaturii faciale cauzate de paralizia
nervului facial, defecte situate pe suprafețele de sprijin - planta piciorului.

15 Este cunoscut un autotransplant liber compozit miofasciocutan utilizat în scopul
acoperirii defectelor complexe de părți moi, constituit din mușchiul dorsalul mare cu
fascie și țesut cutanat, pedicul vascular, format din vasele toracodorsale ce vascularizează
inițial mușchiul dorsalul mare, din care pleacă vase perforante către tegumentul

MD 1429 G2

2

supraiacent, și pedicul nervos, format din nervul toracodorsal - ram al trunchiului posterior din plexul brahial [1].

5 Dezavantajul acestui autotransplant constă în faptul că este foarte gros și voluminos, iar pediculul nervos nu are ram senzitiv, ceea ce reduce eficacitatea folosirii lui în stările patologice sus-menționate. Pentru defectele mici se recoltează doar o porțiune din mușchi, ce diminuează calitatea funcției motorii. În cazul reconstrucțiilor faciale calitatea și valoarea estetică a pielii diferă substanțial de cele ale feței.

10 Problema pe care o rezolvă invenția constă în crearea unui autotransplant liber compozit miofasciocutan, ce nu ar deforma relieful regiunii reconstruite, nu ar prezenta morbiditate crescută pentru zona donatoare și ar recupera funcțiile motorie și senzitivă ale regiunii afectate.

15 Dezavantajele sus-menționate sunt înlăturate prin aceea că este propus un autotransplant liber compozit, constituit dintr-un complex miofasciocutan, conținând mușchiul flexor radial de carp, pedicul vascular, conținând artera radială, vena cefalică și două vene comitante radiale și pedicul nervos, conținând ram motor propriu pentru mușchiul flexor radial de carp și ramuri ale nervului antebrahial cutanat.

20 Autotransplantul propus este nou, nu a fost descris în literatura de specialitate și prezintă o serie de avantaje față de cele folosite anterior: el este compus din două părți distincte - tegumentară și musculară, fiecare parte componentă conținând o sursă separată de inervație: partea tegumentară - un ram nervos senzitiv și partea musculară - un ram nervos motor, sursa de vascularizare fiind comună. Mușchiul flexor radial de carp este inervat de un ram propriu ce pleacă din n. median în treimea superioară a antebrațului, este subțire și nu deformează relieful regiunii reconstruite. Din aceste considerente autotransplantul propus poate fi folosit în situații în care avem nevoie nu numai de acoperirea unui defect cu un lambou miofasciocutan din diverse motivații (infecție, defect extins), dar și atunci când avem nevoie de un mușchi inervat, funcțional - fie cu funcție contractilă activă, fie pentru menținerea troficității mușchiului - acoperit de structură dermograoasă. Având ramuri senzitive pentru tegument, este foarte util când există indicație de refacere rapidă și de calitate a sensibilității în teritoriul reconstruit.

30 Rezultatul invenției constă în inervația proprie motorie și senzitivă a autotransplantului.

Invenția se explică prin desenul din figură, ce reprezintă autotransplantul recoltat cu toate părțile componente.

Anatomia transplantului.

35 Autotransplantul este compus din următoarele elemente miofasciocutane:

- tegumentul volar al antebrațului, care are limitele maxime: lateral - marginea dorsală a radiusului, medial - bordul subcutan al ulnei, proximal - plica cotului, distal - articulația radiocarpiană;

40 - fascia antebrahială cu aceleași limite;

- mușchiul flexor radial de carp, care are originea pe epicondilul medial humeral și se inseră la baza metacarpianului II.

Vascularizația (pediculul vascular):

45 Suport arterial: autotransplantul este alimentat de a. radială - ram terminal al arterei brahiale, cu un diametru de 2-3 mm. Tegumentul și fascia sunt irigate cu ramurile septofasciocutane ce pleacă din a. radială, iar mușchiul - cu ramura musculară a a. radiale proprii a m. flexor radial de carp.

Drenajul venos se realizează prin două rețele - superficială și profundă. Rețeaua superficială este reprezentată de 1-3 vene majore cu rețea anastomotică între ele:

50 - v. cefalică cu un diametru de 3,5 mm, este inclusă obligatoriu în autotransplant;

- v. bazilică este inclusă în autotransplant numai în situația în care este luat cu lățimea maximă;

- v. mediană a antebrațului, are un diametru mai mic, nu este constantă și este de importanță scăzută pentru autotransplant.

55 Rețeaua profundă este reprezentată de cele 2 vene comitante radiale cu un diametru de cca 1-1,5 mm, ceea ce le face apte pentru anastomoza microvasculară.

Inervația (pedicul nervos):

Tegumentul este inervat de 2 ramuri senzitive, care se includ în autotransplant în funcție de lățimea lui:

MD 1429 G2

3

- nervul antebrahial cutanat lateral, care provine din n. musculocutanramural superficial al n. radial;

- nervul antebrahial cutanat medial, care provine direct din plexul brahial (C8 - T1).

5 Mușchiul este inervat de un ram propriu ce pleacă din n. median în treimea superioară a antebrațului.

Tehnica chirurgicală de recoltare a autotransplantului.

1. Se marchează traiectul a. radiale și al vv. superficiale. Folosind amprenta defectului se marchează dimensiunile și conturul lamboului ținând cont de axul lui, ce se va situa puțin mai medial de traiectul a. radiale.

10 2. Se incizează pielea începând cu marginea ulnară și continuând progresiv inciziile pe marginile distale și proximale până în plan fascial. Se identifică și se prepară venele superficiale și nervii cutanați ce vor fi folosiți pentru transfer.

15 3. Se incizează și se decolează fascia antebrahială până la septul fascial intermuscular, în care se află a. radială. Se decolează aceasta din urmă, se ligaturează distal sau proximal în funcție de orientarea necesară a pediculului. Se secționează tendonul m. flexor radial de carp la nivelul originii, se ridică încet mușchiul până la identificarea ramului arterial propriu și a n. motor ce intră în mușchi în treimea superioară. Se urmărește atent traiectul acestora, asigurându-se de originea a. proprii din a. radială. Se secționează originea mușchiului și se ridică lamboul cu pediculul format din: a. radială, v. cefalică (în cazul lambourilor mai largi poate fi inclusă și v. bazilică), vv. comitante radiale, n. antebrahial cutanat lateral și medial, ram motor propriu pentru m. flexor radial de carp.

20 **Exemplu.** Pacientul B., în vârstă de 27 ani, în urmă cu 1 an a suferit un accident feroviar, în urma căruia a pierdut toate țesuturile moi din regiunea calcaneană. La prima etapă defectul a fost lăsat să granuleze și după obținerea unui pat receptor satisfăcător a fost grefat cu piele liberă despicate. Tegumentul rezultat a fost de calitate inferioară, ceea ce a dus la ulceratii frecvente ale zonei de sprijin. După excizia placardelor cicatriciale și a zonei receptoare, defectul a fost acoperit de autotransplantul propus. Anastomoza microchirurgicală a fost efectuată termino-terminal cu vasele tibiale posterioare. Nervul senzitiv a fost suturat la n. sural, iar ramul motor propriu - la cateva fascicule din n. plantar lateral.

25 La 2 luni s-a constatat apariția contractiilor provocate ale mușchiului flexor radial de carp transplantat și un tonus satisfăcător al acestuia. La 3 luni pacientul a început să meargă pe piciorul bolnav. La un an după operație lamboul este perfect integrat, pacientul merge fără sprijin. Sensibilitatea lamboului este refăcută în proporție de 80%. Pacientul nu mai relatează apariția unor complicații, cum ar fi exulcerațiile.

30 In concluzie, utilizand acest autotransplant s-a obținut rezolvarea următoarelor probleme:

- s-a acoperit un defect instabil calcanean cu un țesut de calitate, ce se sprijină pe un substrat tonic și trofic (m. flexor radial de carp);

35 - s-a remodelat bontul de calcaneu;

40 - a fost resensibilizată zona prin microanastomoza lamboului cu n. sural;

- bolnavul este apt să meargă normal fără sprijin.

Autotransplantul propus a fost aplicat în 7 cazuri, în toate obținând rezultate satisfăcătoare.

45 Datorită multiplelor sale calități, îl face atractiv pentru un chirurg plastic în scopul reconstrucției defectelor medii și mici cu pierdere considerabilă a funcțiilor în teritoriul respectiv.

50

(57) Revendicare:

55 Autotransplant liber compozit, ce include un complex miofasciocutan, pedicul vascular și pedicul nervos, **caracterizat prin aceea că** complexul miofasciocutan conține mușchiul flexor radial de carp, pediculul vascular este constituit din artera radială, vena cefalică și două vene comitante radiale, iar pediculul nervos este constituit din ram motor propriu pentru mușchiul flexor radial de carp și ramuri ale nervului antebrahial cutanat.

MD 1429 G2

4

5

(56) Referințe bibliografice:

1. OLIVARI N. The latissimus dorsi flap. Br. J. Plast. Surg. 1976, nr. 29, p. 126

**Șef Direcție
Invenții:**

JOVMIR Tudor

Examinator:

CEBAN Aurelia

Redactor:

ANDRIUȚĂ Victoria

MD 1429 G2

5

Lamboul recoltat cu toate părțile componente

