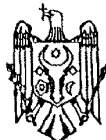




MD 2606 G2 2004.11.30

REPUBLICA MOLDOVA



(19) Agenția de Stat
pentru Proprietatea Intelectuală

(11) 2606⁽¹³⁾ G2
(51) Int. Cl.⁷: A 61 N 7/00;
A 61 K 35/78, 35/80

(12) BREVET DE INVENȚIE

(21) Nr. depozit: a 2004 0165 (22) Data depozit: 2004.06.30	(45) Data publicării hotărârii de acordare a brevetului: 2004.11.30, BOPI nr. 11/2004
(71) Solicitant: FALA Valeriu, MD (72) Inventatori: FALA Valeriu, MD; BURLACU Valeriu, MD; RUDIC Valeriu, MD (73) Titular: FALA Valeriu, MD	

(54) Metodă de tratament al formelor distructive ale periodontitei apicale
cronice

(57) Rezumat:

1
Invenția se referă la medicină, și anume la
stomatologia terapeutică.

Esența invenției constă în aceea că preliminar în
mod mecanic, iar ulterior cu ultrasunet se tratează
cavitatea dintelui, canalele radiculare și regiunea
vârfurilor acestora, apoi canalele și regiunea
vârfurilor rădăcinilor dintelui se spală cu soluția
preparatului BioR de 0,5%, pregătit pe baza

2
extractului din biomasa tulpinii cianobacteriei
5 *Spirulina platensis* CNM-CB-02 în soluție fiziolo-
gică. După aceasta din fiecare canal al rădăcinii se
extrag rămășițele preparatului BioR, lăsând pereții
canalului umezi, și se plombează prin metodă
fierbinte.

10 Revendicări: 1
Figuri: 1

MD 2606 G2 2004.11.30

Descriere:

Invenția se referă la medicină, și anume la stomatologia terapeutică.

5 Este cunoscută o metodă de tratament a formelor distructive ale periodontitei care constă în aceea că după tratarea canalelor radiculare se efectuează acțiunea electrică cu curent electric continuu în momentul plombării canalului cu un știft de zinc argintat cu introducerea părții lui de zinc în gingie [1].

10 Dezavantajele metodei cunoscute sunt probabilitatea mare de agravare a aspectului estetic al dintelui din cauza că după argintarea rădăcinii dintelui ionii argintului, prin sistemul anastomozelor canaliculelor de dentină, pot pătrunde în coroana dintelui schimbându-i culoarea. Mai mult decât atât, oxidarea argintului va cauza coroziunea metalului, ceea ce va conduce la micșorarea volumului acestuia și la apariția spațiilor goale, în care se va dezvolta microflora ce cauzează procesele distructive.

15 Este cunoscută de asemenea o metodă de tratament a formelor distructive ale periodontitei care include prelucrarea mecanică a cavității cariate și a canalelor dintelui cu plombarea ulterioară a canalelor dintelui cu pastă ce conține oxid de zinc și substanțe medicamentoase și a cavității dintelui cu plombă permanentă [2].

20 Dezavantajele metodei cunoscute sunt apariția spațiilor goale în canalul radicular din cauza faptului că cu timpul se produce resorbția pastelor ce conțin zinc, ceea ce poate conduce la recidivarea proceselor distructive. Mai mult decât atât, pastele ce conțin zinc pot schimba culoarea plombelor permanente din compozite.

25 Soluția cea mai apropiată de invenția revendicată o constituie metoda de tratament antibacterian complex al periodontitei apicale care include extracția mecanică a pulpei necrozate și a dentinei cariate, curățarea mecanică și dilatarea canalelor, prelucrarea intracanaliculară cu ultrasunet în combinație cu soluțiile de hipoclorură de sodiu și etilendiamintetraacetat de sodiu, uscarea canalelor radiculare și introducerea în ele a unui amestec de substanțe antibacteriene. Apoi orificiile canalelor se astupă cu tampon de vată, iar partea coroanei – cu dentină apoasă pe o perioadă de 48 de ore. După expirarea acestui termen canalele se spală timp de 5 min cu apă, se usucă și se introduce în ele pe o perioadă de 2...9 zile preparatul Calasept. Totodată, izolarea canalelor se asigură cu dentină apoasă. După aceasta rămășițele medicamentelor se extrag din canalele radiculare prin spălarea cu apă distilată timp de 1 min. Canalele se usucă și se plombează prin metoda fierbinte [3].

30 Dezavantajele metodei cunoscute sunt perioada îndelungată de tratament.

35 Tratarea intracanaliculară cu ultrasunet în combinație cu soluțiile de hipoclorură de sodiu și etilendiamintetraacetat de sodiu conduce nu numai la distrugerea microflorei patogene, ci și la lezarea țesuturilor pacientului, totodată acțiunea combinată a hipoclorurii de sodiu și a etilendiamintetraacetatului conduce la denaturarea proteinelor. În plus, ambele substanțe manifestă o acțiune puternică asupra forțelor locale protectoare, ceea ce poate conduce la supraîncordarea imunității. Aceasta poate conduce ulterior la apariția complicațiilor.

40 Problema pe care o rezolvă invenția revendicată constă în majorarea eficienței tratamentului, micșorarea probabilității dezvoltării complicațiilor și reducerea termenelor de tratare.

45 Problema preconizată se soluționează prin aceea că preliminar, în mod mecanic, iar ulterior cu ultrasunet, se tratează cavitățile dintelui, canalele radiculare și regiunea vârfurilor rădăcinilor acestora, apoi canalele și regiunea vârfurilor rădăcinilor dintelui se spală cu soluția preparatului BioR de 0,5%, pregătit pe baza extractului din biomasa tulpinii de cianobacterii *Spirulina platensis* CNM-CB-02 în soluție fiziologică. După aceasta din fiecare canal al rădăcinii se extrag rămășițele preparatului BioR, lăsând pereții canalului umezi, și se plombează prin metoda fierbinte.

50 Tratarea intracanaliculară cu ultrasunet deschide canalele microscopice și tuburile de dentină, le dilatează și le curăță, ceea ce ulterior oferă posibilitatea de a le spăla mai bine cu soluția preparatului BioR de 0,5% și de a le curăța. Penetrând mai adânc în țesutul dintelui, preparatul BioR manifestă o acțiune antibacteriană pronunțată asupra asociației microorganismelor cu semnificație patogenă și activează forțele protectoare ale organismului, ceea ce se confirmă prin mărirea bruscă de 2...4 ori a activității fosfatazelor. La plombarea pereților umezi ai canalelor prin metoda fierbinte se produce evaporarea soluției preparatului BioR. Totodată, vaporii formați îmbibă microspațiul dentinei și al cimentului, pătrunde în afara lor și creează în mediul ce înconjoară dintele, adică parodontiul, o concentrație eficientă pentru inhibarea efectivă a creșterii microorganismelor patogene. Vaporii soluției preparatului BioR de 0,5% posibil manifestă de asemenea o acțiune dăunătoare asupra amibeii orale și trihomonadei orale, care adeseori participă la dezvoltarea procesului patologic. Mai mult decât atât, preparatul BioR conține substanțe biologice active necesare nu numai pentru protecția, ci și pentru regenerarea țesuturilor periodonțiului și gingiilor.

MD 2606 G2 2004.11.30

4

5 Efectul măririi bruște a acțiunii antiinflamatoare, antiseptice, antiprotozoice și regeneratoare se obține datorită combinării ordonate optimale a acțiunii ultrasunetului și a metodicii de utilizare a preparatului BioR. Metoda propusă permite de a bloca dezvoltarea proceselor inflamatoare, de a inhiba efectiv flora protozoică și microbiană, de a ridica imunitatea locală și de a completa deficiența de substanțe biologice active necesare pentru protecția și regenerarea țesuturilor periodonțului și gingiilor. Eficiența metodei este confirmată de datele clinice și de laborator.

Rezultatul constă în amplificarea acțiunii antiinflamatoare, antimicrobiene, antiprotozoice și regeneratoare.

10 Invenția este explicată de un desen, pe care este reprezentată vederea generală a dintelui în momentul plombării canalului dintelui prin metoda fierbinte.

15 Metoda revendicată se realizează în felul următor. Pacientului i se extrage odontolitul, se execută un chiuretaj, se curăță mecanic și se dilată canalele 1 rădăcinii 2 dintelui 3. Apoi canalele 1 rădăcinii 2 dintelui 3 și regiunea vârfurilor lor 4 se tratează cu ultrasunet și se spală cu soluția preparatului BioR de 0,5%. Totodată, fiecare canal 1 se tratează cu ultrasunet timp de 10...15 min, după care din fiecare canal 1 al rădăcinii 2 se extrag rămășițele preparatului BioR prin uscare, lăsând pereții canalului 1 umezi. Apoi canalele 1 se obturează cu ajutorul sistemului Thermafil 6 (Tulsa Dental Products, SUA), adică se plombează canalele 1 prin metoda fierbinte.

Metoda propusă a fost aplicată la 170 de pacienți.

Exemplul 1.

20 Pacientul A., anul nașterii 1981. La momentul adresării a înaintat următoarele plângeri: senzații neplăcute în dintele 11, uneori senzația de distensie în apofiza alveolară în zona dintelui etiologic, schimbarea culorii lui. Obiectiv: culoarea dintelui 11 este schimbată, în el se determină rămășițe ale plombei permanente. Percuția dintelui este puțin sensibilă. Pe mucoasa apofizei alveolare în regiunea proiecției rădăcinii dintelui se determină un orificiu fistulos, din care la apăsare iese puroi. Pe clișeul radiografic în canalul radicular se determină un focar de distrugere a țesutului osos cu granițe neregulate. Este stabilită diagnoza: Periodontită granulată cronică a dintelui 11. Conform metodei revendicate a fost efectuat un tratament. Rezultatul tratamentului este satisfăcător. Pe clișeul de control, făcut după 3 luni, schimbări distructive nu s-au depistat.

Exemplul 2.

30 Pacientul B., anul nașterii 1972. La momentul adresării a înaintat următoarele plângeri: senzații neplăcute în regiunea dinților 46 și 47, senzația de distensie în apofiza alveolară în regiunea dinților susnumiți, schimbarea culorii lor. Obiectiv: dinții 46 și 47 și-au schimbat culoarea. La percuție se determină simptomul „vibrației” rădăcinii. Prin palpate în regiunea proiecției rădăcinii se determină simptomul „bombării” rădăcinii. Pe clișeul radiografic în regiunea vârfurilor rădăcinilor dinților 46 și 35 47 se determină un focar de distrugere a țesutului osos de formă ovală cu un diametru de aproximativ 0,8 cm. Este stabilită diagnoza: Chistogranulomul dinților 46 și 47. Conform metodei revendicate a fost efectuat un tratament. Rezultatul tratamentului este satisfăcător. Pe clișeul de control, făcut după 3 luni, schimbări distructive nu s-au depistat.

40

MD 2606 G2 2004.11.30

5

(57) Revendicare:

5 Metodă de tratament al formelor distructive ale periodontitei apicale cronice care constă în aceea că preliminar în mod mecanic, iar ulterior cu ultrasunet se tratează cavitatea dintelui, canalele radiculare și regiunea vârfurilor acestora, apoi canalele radiculare și regiunea vârfurilor lor se spală cu soluția preparatului BioR de 0,5%, pregătit pe baza extractului din biomasa tulpinii cianobacteriei *Spirulina platensis* CNM-CB-02 în soluție fiziologică, după care din fiecare canal radicular se extrag rămășițele preparatului BioR, lăsând pereții canalului umezi, și se plombează prin metodă fierbinte.

10

(56) Referințe bibliografice:

1. RU 2084218 C1 1997.07.20
2. RU 2128496 C1 1999.04.10
3. Барег М.Р., Царев В.Н., Овчинникова И.А. Комплексное антибактериальное лечение апикального периодонтита. Клиническая стоматология, № 1, март, 1999, с 18-22

Șef Secție:

GUȘAN Ala

Examinator:

TIMONIN Alexandr

Redactor:

LOZOVANU Maria

