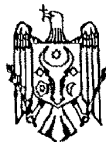




MD 2900 F1 2005.11.30

REPUBLICA MOLDOVA



(19) Agenția de Stat
pentru Proprietatea Intelectuală

(11) 2900 (13) F1
(51) Int. Cl.: A61B 17/00 (2006.01)

(12) BREVET DE INVENȚIE

Hotărârea de acordare a brevetului de invenție poate fi revocată în termen de 6 luni de la data publicării	
<p>(21) Nr. depozit: a 2005 0146 (22) Data depozit: 2005.05.20</p>	<p>(45) Data publicării hotărârii de acordare a brevetului: 2005.11.30, BOPI nr. 11/2005</p>
<p>(71) Solicitant: VASCAN Alexei, MD (72) Inventatori: VASCAN Alexei, MD; IAZ Vasile, MD; MALACINSCHI-CODREANU Tatiana, MD (73) Titular: VASCAN Alexei, MD</p>	

(54) Metodă de tratament al herniilor ventrale gigante

(57) Rezumat:

1
Invenția se referă la medicină, în special la chirurgie și poate fi utilizată pentru tratamentul herniilor postoperatorii ventrale gigante, herniilor ombilicale, herniilor liniei albe, eventrațiilor și herniilor recidivante.

Esența invenției constă în aceea că se efectuează incizia longitudinală mediană a pielii și țesutului subcutanat, se mobilizează sacul hernial până la col, se deschide și se introduce conținutul lui în cavitatea abdominală și el se înlătură. Apoi se mobilizează aponevroza și teaca musculară a unuia din mușchii recti ai abdomenului, se efectuează incizia longitudinală a aponevrozei, iar teaca musculară mobilizată se deschide. După care marginea

2
5 aponevrozei împreună cu mușchiul rect intact se amplasează sub foița anterioară a tecii musculare deschise. Apoi se suturează marginea aponevrozei și mușchiul rect deschis de straturile suprafeței posterioare a mușchiului rect intact, iar marginea aponevrozei cu mușchiul rect intact se suturează de aponevroză la marginea laterală a mușchiului rect cu teaca deschisă, iar foița anterioară a tecii deschise se amplasează deasupra mușchiului rect intact și se suturează sub formă de plică. Apoi se suturează pe straturi țesutul subcutanat și pielea.

15 Revendicări: 1

MD 2900 F1 2005.11.30

Descriere:

Invenția se referă la medicină, în special la chirurgie și poate fi utilizată pentru tratamentul herniilor postoperatorii ventrale gigante, herniilor ombilicale, herniilor liniei albe, eventrațiilor și herniilor recidivante.

Este cunoscută metoda de tratament al herniilor ventrale, care constă în aceea că se efectuează o incizie longitudinală mediană a pielii și țesutului subcutanat. Apoi se mobilizează sacul hernial până la col și aponevroza. După aceasta se deschide sacul hernial cu introducerea conținutului sacului în cavitatea abdominală și apoi se înlătură sacul hernial. După înlăturarea lui se efectuează suturarea peretelui anterior sub formă de plică și apoi se suturează țesutul subcutanat și pielea pe straturi [1].

Dezavantajul metodei constă în aceea că nu are loc o întărire adecvată a peretelui abdominal anterior, ceea ce duce la apariția recidivelor postoperatorii și necesită intervenții repetate.

Problema pe care o rezolvă invenția constă în aplicarea unei plastii a peretelui abdominal cu ajutorul mușchilor recti ai abdomenului, ceea ce favorizează întărirea plastiei peretelui abdominal anterior și nu duce la apariția recidivelor datorită acoperirii defectului cu mușchi.

Esența invenției constă în aceea că se efectuează incizia longitudinală mediană a pielii și țesutului subcutanat, se mobilizează sacul hernial până la col, se deschide și se introduce conținutul lui în cavitatea abdominală și el se înlătură. Apoi se mobilizează aponevroza și teaca musculară a unuia din mușchii recti ai abdomenului, se efectuează incizia longitudinală a aponevrozei, iar teaca musculară mobilizată se deschide. După aceasta marginea aponevrozei împreună cu mușchiul rect intact se amplasează sub foița anterioară a tecii musculare deschise. Se suturează marginea aponevrozei și mușchiul rect deschis de straturile suprafeței posterioare a mușchiului rect intact, marginea aponevrozei cu mușchiul rect intact se suturează de aponevroză la marginea laterală a mușchiului rect cu teaca deschisă, iar foița anterioară a tecii deschise se amplasează deasupra mușchiului rect intact și se suturează sub formă de plică. Apoi se suturează pe straturi țesutul subcutanat și pielea.

Rezultatul invenției constă în aceea că se efectuează o plastie a defectului peretelui anterior cu ajutorul mușchilor recti ai abdomenului, ceea ce exclude întinderea aponevrozei și apariția recidivelor cu efectuarea intervențiilor repetate.

Metoda se efectuează în modul următor.

Pacientul cu hernie gigantă se pregătește ambulatoriu timp de 1..2 săptămâni pentru intervenție chirurgicală, și anume cu scop de profilaxie a complicațiilor cardio-respiratorii prin bandajarea dozată a abdomenului. În timpul intervenției chirurgicale sub anestezie generală se efectuează o incizie longitudinală mediană a pielii și țesutului subcutanat, mobilizarea sacului hernial până la col, deschiderea lui și introducerea conținutului în cavitatea abdominală și înlăturarea lui. Apoi se mobilizează aponevroza și teaca musculară a unuia din mușchii recti ai abdomenului, se efectuează incizia longitudinală a aponevrozei, iar teaca musculară mobilizată se deschide. După aceasta marginea opusă a aponevrozei împreună cu mușchiul rect intact opus se amplasează în teaca deschisă a mușchiului mobilizat, și anume sub foița anterioară a tecii. După amplasare se suturează marginea aponevrozei și mușchiul rect deschis de straturile suprafeței posterioare a mușchiului rect intact, apoi se suturează marginea aponevrozei și a mușchiului rect intact de aponevroză la marginea laterală a mușchiului rect cu teaca deschisă, iar foița anterioară a tecii deschise se amplasează peste mușchiul rect intact și se suturează sub formă de plică. Apoi se suturează pe straturi țesutul subcutanat și pielea.

Exemplu

Pacienta C., 49 ani, a fost internată în Secția Chirurgie Generală cu diagnosticul de hernie ventrală postoperatorie gigantă. Timp de 2 săptămâni a fost pregătită ambulatoriu prin bandajare dozată a abdomenului, dietă necesară și s-a pregătit intestinul pentru intervenție chirurgicală. Peste 2 săptămâni a fost efectuată intervenția chirurgicală, în timpul căreia s-a depistat sacul hernial cu dimensiuni de 15x17 cm, în care s-a determinat prezența de oment și intestin subțire. Conținutul a fost introdus în cavitatea abdominală și s-a efectuat plastia peretelui abdominal cu ajutorul mușchilor recti ai abdomenului după metoda sus - menționată. Plaga în perioada postoperatorie s-a cicatrizat *per primum* fără complicații. Peste 8 zile pacienta a fost externată în stare satisfăcătoare.

Metoda dată a fost aplicată cu succes la 34 de pacienți.

MD 2900 F1 2005.11.30

4

(57) Revendicare:

Metodă de tratament al herniilor ventrale gigante, care include efectuarea inciziei longitudinale mediane a pielii și țesutului subcutanat, mobilizarea sacului hernial până la col, deschiderea lui și introducerea conținutului în cavitatea abdominală și înlăturarea acestuia, apoi se mobilizează aponevroza și teaca musculară a unuiu din mușchii recti ai abdomenului, se efectuează incizia longitudinală a aponevrozei, iar teaca musculară mobilizată se deschide, după care marginea aponevrozei împreună cu mușchiul rect intact se amplasează sub foița anterioară a tecii musculare deschise, se suturează marginea aponevrozei și mușchiul rect deschis de straturile suprafeței posterioare a mușchiului rect intact, apoi se suturează marginea aponevrozei cu mușchiul rect intact de aponevroză la marginea laterală a mușchiului rect cu teaca deschisă, iar foița anterioară a tecii deschise se amplasează deasupra mușchiului rect intact și se suturează sub formă de plică, după care se suturează pe straturi țesutul subcutanat și pielea.

(56) Referințe bibliografice:

1. Жебровский В.В., Мохамед Том Эльбашир. Хирургия грыж живота и эвентраций. Симферополь, Бизнес-Информ, 2002, с. 96-115

Șef Secție:

GUȘAN Ala

Examinator:

GROSU Petru

Redactor:

CANȚER Svetlana