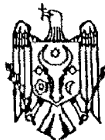




MD 3472 F1 2008.01.31

REPUBLICA MOLDOVA



(19) Agenția de Stat
pentru Proprietatea Intelectuală

(11) **3472** (13) **F1**
(51) Int. Cl.: *A61B 17/56* (2006.01)
A61B 17/58 (2006.01)
A61B 17/68 (2006.01)

(12) **BREVET DE INVENȚIE**

Hotărârea de acordare a brevetului de invenție poate fi revocată în termen de 6 luni de la data publicării	
(21) Nr. depozit: a 2007 0088 (22) Data depozit: 2007.03.27	(45) Data publicării hotărârii de acordare a brevetului: 2008.01.31, BOPI nr. 1/2008
(71) Solicitant: BUZU Dumitru, MD (72) Inventatori: BUZU Dumitru, MD; GORNEA Filip, MD (73) Titular: BUZU Dumitru, MD (74) Reprezentant: COȘNEANU Elena	

(54) Metodă de artrodeză a oaselor carpiene

(57) Rezumat:

1
Invenția se referă la medicină, în special la ortopedie și traumatologie și este destinată pentru tratamentul chirurgical al pseudoartrozelor complicate de scafoid și al fracturilor-luxații perilunare transnaviculare învechite.

Metoda, conform invenției, constă în aceea că se deschide capsula articulației radiocarpiene, se înlătură scafoidul, se rezeacă cartilajul de pe suprafața articulară a oaselor capitat, semilunar, uncinat și piramidal. Se umple spațiul format cu o grefă

2
5 spongioasă. Se apropie pe cât este posibil oasele menționate și cu ajutorul unor elemente de fixare fiecare os se fixează cu o placă în X, executată dintr-un material rigid biologic inert, forma și dimensiunile căreia sunt determinate de dimensiunile fiziologice medii ale oaselor capitat, semilunar, uncinat și piramidal. Plaga se suturează și se drenează.

Revendicări: 1

15

MD 3472 F1 2008.01.31

MD 3472 F1 2008.01.31

Descriere:

Invenția se referă la medicină, în special la ortopedie și traumatologie și poate fi folosită pentru tratamentul chirurgical al pseudoartrozelor complicate de scafoid și al fracturilor-luxații perilunare transnaviculare învechite.

5 Este cunoscută metoda de artrodeză a oaselor carpiene care constă în aceea că pe suprafața dorsală a articulației radiocarpene printr-o incizie semiovală se deschid pe straturi oasele carpiene. Primul șir de oase carpiene se înlătură, se scoate învelișul cartilajinos de pe epifiza radiusului și oasele carpiene din șirul al doilea. În partea epifizară a radiusului se formează o adâncitură care corespunde capului osului capitat și se încorporează în această adâncitură capul osului capitat. 10 Pumnul se situează în poziție de extensiune sub un unghi de 160° și se fixează. După hemostază plaga se suturează pe straturi [1].

Metoda cunoscută este traumatizantă, complicată și nu asigură o eficacitate suficientă a restabilirii funcției articulației radiocarpene. În afară de aceasta, dezavantajul acestei metode constă în faptul că 15 fixarea oaselor artrodezate nu este fermă și nu permite mișcări precoce în articulația pumnului, precum și faptul că această fixare nu permite compactarea permanentă a oaselor pentru anchilozare.

Problema pe care o rezolvă invenția constă în restabilirea funcției articulației radiocarpene și reducerea traumatismului.

Problema se soluționează prin aceea că se deschide capsula articulației radiocarpene, se înlătură 20 scafoidul, se rezeacă cartilajul de pe suprafața articulară a oaselor capitat, semilunar, uncinat și piramidal. Se umple spațiul format cu o grefă spongioasă. Se apropie pe cât este posibil oasele menționate și cu ajutorul unor elemente de fixare fiecare os se fixează cu o placă în X, executată dintr-un material rigid biologic inert, forma și dimensiunile căreia sunt determinate de dimensiunile fiziologice medii ale oaselor capitat, semilunar, uncinat și piramidal. Plaga se suturează și se drenează.

25 Metoda solicitată de artrodeză a oaselor carpiene asigură o consolidare rapidă și fermă a oaselor capitat, semilunar, uncinat și piramidal, deoarece după umplerea spațiului format între oasele menționate cu alogrefă spongioasă și apropierea lor reciprocă se realizează o fixare rigidă într-un singur bloc cu o placă în X. La orișice mișcări în articulația radiocarpiană placa în X fixează ferm oasele capitat, semilunar, uncinat și piramidal, fără a le lăsa să se disperseze. Metoda dată este puțin 30 traumatizantă și asigură restabilirea rapidă a funcției articulației radiocarpene.

Rezultatul invenției constă în fixarea sigură a oaselor capitat, semilunar, uncinat și piramidal.

Avantajele metodei solicitate constau în reducerea duratei operației, reducerea traumatismului chirurgical și restabilirea rapidă a funcției articulației radiocarpene în perioada postoperatorie.

Metoda se realizează în felul următor.

35 Se efectuează artrotomia pumnului prin abord dorsal median, se efectuează scafoidectomie, după înlăturarea cartilajului de pe suprafețele articulare a 4 oase carpiene: semilunar, capitat, piramidal, uncinat se aplică o grefă osoasă spongioasă din fragmentele scafoidului sau creasta osului iliac, placa se modelează conform configurației suprafețelor osoase - 3 ramuri pentru oasele piramidal, uncinat, capitat pe partea dorsală, iar al 4-lea ram pentru osul semilunar extern la nivelul suprafeței 40 osoase către scafoid, și se înșurubează în 4 oase carpiene în două planuri - 3 șuruburi postero-anterior și un șurub din exterior în interior.

Metoda propusă a fost aplicată în Spitalul Clinic de Traumatologie și Ortopedie în tratamentul a 5 bolnavi cu pseudoartroze complicate de os scafoid. Au fost obținute rezultate satisfăcătoare.

45 *Exemplul 1.* Pacientul N., 28 ani. Traumatism în anul 2000, cu cădere în suport pe mâna dreaptă. Spitalizat în Secția de chirurgie a mâinii la 14.02.05. Diagnosticul: pseudoartroză os scafoid mâna dreaptă 1/3 proximală. Artroză deformantă articulația pumnului gradul II. La 15.02.05 s-a intervenit chirurgical - scafoidectomie la mâna dreaptă, artrodeză selectivă de 4 oase carpiene, fixare cu placă în X și șuruburi. La controlul de la 12.04.05 (2 luni postoperator) bolnavul este fără imobilizare, volumul mișcărilor în pumn - flexie 25°, extensie 10°, deviere radială 5°, deviere ulnară 20°, pronosupinația mâinii în volum complet. 50

Exemplul 2. Pacientul P., a.n. 1963. Traumatism în anul 1990, cu cădere în suport cu sprijin pe mâna stângă. Spitalizat în Secția de chirurgie a mâinii la 25.01.05. Diagnosticul: Pseudoartroză os scafoid mâna stângă. Artroză deformantă articulația pumnului grad III. La 26.01.05 s-a intervenit chirurgical - scafoidectomie la mâna stângă, artrodeză selectivă de 4 oase carpiene, fixare cu placă în X și șuruburi. S-a aflat în imobilizare gipsată 2 luni, apoi a urmat tratament de recuperare. La 04.04.06 a fost operat din nou - ablația plăcii și șuruburilor din oasele carpiene mâna stângă. La controlul de pe 22.01.07 volumul mișcărilor în pumn flexie 30°, extensie 15°, deviere radială 15°, deviere ulnară 20°.

Activitatea profesională este ca cea de până la traumatism - lucrează tâmplar.

MD 3472 F1 2008.01.31

4

(57) Revendicare:

5 Metodă de artrodeză a oaselor carpiene care constă în aceea că se deschide capsula articulației
radiocariene, se înlătură scafoïdul, se rezeacă cartilajul de pe suprafața articulară a oaselor capitat,
semilunar, uncinat și piramidal, se umple spațiul format cu o greșă spongioasă, se apropie pe cât este
10 posibil oasele menționate și cu ajutorul unor elemente de fixare fiecare os se fixează cu o placă în X,
executată dintr-un material rigid biologic inert, forma și dimensiunile căreia sunt determinate de
dimensiunile fiziologice medii ale oaselor capitat, semilunar, uncinat și piramidal, după care plaga se
suturează și se drenează.

(56) Referințe bibliografice:

1. SU 772532 A 1980.10.26

Șef Secție:

GROSU Petru

Examinator:

TIMONIN Alexandr

Redactor:

CANȚER Svetlana