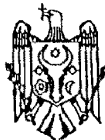




MD 3671 G2 2008.08.31

REPUBLICA MOLDOVA



(19) Agenția de Stat  
pentru Proprietatea Intelectuală

(11) 3671 (13) G2  
(51) Int. Cl.: A61B 17/00 (2006.01)

(12) BREVET DE INVENȚIE

|  |   |
|--|---|
| <p>(21) Nr. depozit: a 2007 0298<br/>(22) Data depozit: 2007.11.02</p>   | <p>(45) Data publicării hotărârii de<br/>acordare a brevetului:<br/>2008.08.31, BOPI nr. 8/2008</p> |
| <p>(71) Solicitant: INSTITUTUL ONCOLOGIC DIN REPUBLICA MOLDOVA, MD<br/>(72) Inventatori: PIHUT Petru, MD; COTRUȚĂ Alexandru, MD; CUDINA Elena, MD<br/>(73) Titular: INSTITUTUL ONCOLOGIC DIN REPUBLICA MOLDOVA, MD</p> |   |

(54) Metodă de mastectomie subtotală în cancerul cadranelor superioare ale glandei mamare

(57) Rezumat:

1  
Invenția se referă la medicină, în special la oncologia glandei mamare.

Esența metodei de mastectomie subtotală în cancerul cadranelor superioare ale glandei mamare constă în aceea că se efectuează două incizii, prima începe de la marginea medială a glandei mamare la nivelul mamelonului, formand un arc pe marginea inferioară a tumorii, până la marginea medială a areolei, apoi continuă pe marginea superioară a areolei până la marginea ei laterală, după care continuă până la linia axilară medie cu 5...6 cm mai jos de apexul fosei axilare. A doua începe din

2  
5 același punct de la marginea medială a glandei mamare, formand un arc la nivelul marginii superioare a tumorii, și continuă până când se unește cu prima incizie în regiunea axilară. Se înlătură parțial țesutul mamar cu tumoarea într-un bloc unic cu colectoarele limfatice subclaviculare și axilare, apoi se efectuează plastia defectului prin suturarea marginilor lambourilor de fundul plăgii și ea se drenează activ.

10  
15 Revendicări: 1  
Figuri: 2

MD 3671 G2 2008.08.31

## MD 3671 G2 2008.08.31

3

### Descriere:

Invenția se referă la medicină, în special la oncologia glandei mamare.

Este cunoscută metoda de mastectomie radicală subtotală în cancerul cadranelor superioare ale glandei mamare, care include executarea a două incizii transversale, una se execută de la marginea medială a areolei pe marginea ei superioară cu trecere pe cea laterală și continuă în semioval până la linia axilară medie cu 5...6 cm mai jos de apexul fosei axilare, iar alta se execută de la începutul primei incizii înconjurând tumoarea în semioval în limitele țesuturilor sănătoase și terminându-se la extremitatea primei incizii, formarea a două lambouri cutanate, înlăturarea parțială a țesutului mamar cu tumoarea într-un bloc unic cu ganglionii limfatici subclaviculari, subscapulari, axilari și țesutul celular, suturarea plăgii și drenarea ei activă [1].

Dezavantajul acestei metode constă în aceea că nu este posibilă efectuarea unei plastii eficiente a glandei mamare, ceea ce prevede utilizarea țesuturilor sănătoase proprii ale pacientului, grad sporit de traumatizare, durată îndelungată a intervenției chirurgicale și a anesteziei generale.

Problema pe care o rezolvă prezenta invenție constă în crearea unei metode de tratament al cancerului mamar cu păstrarea glandei mamare prin înlăturarea tumorii într-un bloc unic cu țesutul glandei mamare împreună cu colectoarele subclaviculare și axilare, fără o eventuală reconstruire a glandei mamare cu obținerea unui rezultat estetic superior la sfârșitul intervenției chirurgicale.

Esența metodei de mastectomie subtotală în cancerul cadranelor superioare ale glandei mamare constă în aceea că se efectuează două incizii, prima începe de la marginea medială a glandei mamare la nivelul mamelonului, formând un arc pe marginea inferioară a tumorii, până la marginea medială a areolei, apoi continuă pe marginea superioară a areolei până la marginea ei laterală, după care continuă până la linia axilară medie cu 5... 6 cm mai jos de apexul fosei axilare. A doua începe din același punct de la marginea medială a glandei mamare, formând un arc la nivelul marginii superioare a tumorii, și continuă până când se unește cu prima incizie în regiunea axilară. Se înlătură parțial țesutul mamar cu tumoarea într-un bloc unic cu colectoarele limfatice subclaviculare și axilare, apoi se efectuează plastia defectului prin suturarea marginilor lambourilor de fundul plăgii și ea se drenează activ.

Rezultatul obținut constă în crearea unei metode de tratament al cancerului mamar cu păstrarea glandei mamare prin înlăturarea tumorii într-un bloc unic cu țesutul glandei mamare împreună cu colectoarele subclaviculare și axilare, fără o eventuală reconstruire a glandei mamare datorită inciziei efectuate în modul descris mai sus cu obținerea unui efect estetic superior și datorită căreia se pot efectua intervenții de orice volum în cadranele superioare ale glandei mamare.

Invenția se explică prin schemele prezentate în figurile 1 și 2: fig. 1 - incizii cutanate, fig. 2 - sutura postoperatorie.

Metoda se efectuează în felul următor: prima incizie începe de la marginea medială a glandei mamare la nivelul mamelonului, formând un arc pe marginea inferioară a tumorii, până la marginea medială a areolei, apoi continuă pe marginea superioară a areolei până la marginea ei laterală, după care continuă până la linia axilară medie, cu 5...6 cm mai jos de apexul fosei axilare. Incizia a doua începe din același punct de la marginea medială a glandei mamare, formând un arc la nivelul marginii superioare a tumorii, și continuă până când se unește cu prima incizie în regiunea axilară. Se înlătură parțial țesutul mamar cu tumoarea într-un bloc unic cu colectoarele limfatice subclaviculare și axilare. Se efectuează plastia defectului prin suturarea marginilor lambourilor de fundul plăgii și se drenează activ plaga.

Metoda mastectomiei subtotale, efectuată conform metodei expuse mai sus, asigură un rezultat cosmetic bun fără încălcarea principiilor ablastiei. Este dezirabilă efectuarea acestei metode după o serie de radioterapie cu fracții obișnuite, după o serie de polichimioterapie. Preponderent, operația se realizează în cancer mamar stadiile 0-II b.

#### *Exemplul 1*

Bolnava B., 1970, cu diagnosticul cancer al glandei mamare pe stanga T<sub>2</sub>N<sub>0</sub>M<sub>0</sub> stadiul IIa. Localizarea tumorii în limitele cadranelor superior extern, după o cură de radioterapie de 44 Gr. S-a efectuat mastectomie radicală conform metodei descrise mai sus, s-a înlăturat parțial țesutul mamar cu tumoarea într-un bloc unic cu colectoarele limfatice subclaviculare și axilare. Pacienta după operație s-a simțit bine, s-a externat în stare satisfăcătoare.

# MD 3671 G2 2008.08.31

4

## *Exemplul 2*

5 Bolnava T., 1962, cu diagnosticul cancer al glandei mamare pe dreapta T<sub>2</sub>N<sub>1</sub>M<sub>0</sub> stadiul IIb. Localizarea tumorii în limitele cadranelor superior extern. După trei cure de polichimioterapie și o cură de radioterapie cu fracții obișnuite s-a efectuat mastectomia radicală conform metodei descrise mai sus. Pacienta după operație s-a simțit bine, s-a externat în stare satisfăcătoare.

Conform metodei date, începând cu luna martie 2004, s-au operat 16 bolnave. Recidive locale nu s-au depistat.

10

## **(57) Revendicări:**

15 Metodă de mastectomie subtotală în cancerul cadranelor superioare ale glandei mamare, care constă în aceea că se efectuează două incizii, prima începe de la marginea medială a glandei mamare la nivelul mamelonului, formând un arc pe marginea inferioară a tumorii, până la marginea medială a areolei, apoi continuă pe marginea superioară a areolei până la marginea ei laterală, după care continuă până la linia axilară medie cu 5...6 cm mai jos de apexul fosei axilare, a doua începe din același punct de la marginea medială a glandei mamare, formând un arc la nivelul marginii superioare a tumorii, și continuă până când se unește cu prima incizie în regiunea axilară, se înlătură parțial țesutul mamar cu tumoarea într-un bloc unic cu colectoarele limfatice subclaviculare și axilare, apoi se efectuează plastia defectului prin suturarea marginilor lambourilor de fundul plăgii și ea se drenează activ.

25

## **(56) Referințe bibliografice:**

1. MD 1192 G2 1999.09.30

**Șef Secție:**

GROȘU Petru

**Examinator:**

IUSTIN Viorel

**Redactor:**

LOZOVANU Maria

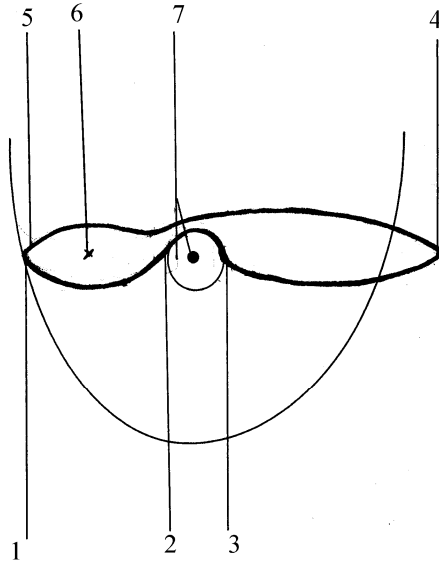


Fig. 1

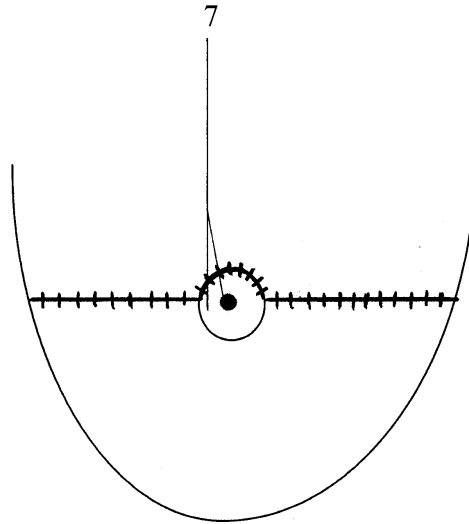


Fig. 2