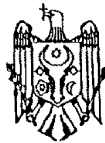




MD 1692 Z 2023.12.31

REPUBLICA MOLDOVA



(19) Agenția de Stat  
pentru Proprietatea Intelectuală

(11) **1692** (13) **Z**  
(51) Int.Cl: *A61K 36/06* (2006.01)  
*A61K 38/56* (2006.01)  
*A61K 47/08* (2006.01)  
*A61K 47/36* (2006.01)  
*A61P 9/00* (2006.01)  
*A61P 11/00* (2006.01)

(12) **BREVET DE INVENȚIE  
DE SCURTĂ DURATĂ**

(21) Nr. depozit: s 2022 0065 (22) Data depozit: 2022.09.29	(45) Data publicării hotărârii de acordare a brevetului: 2023.05.31, BOPI nr. 5/2023
(71) Solicitant: IP UNIVERSITATEA DE STAT DE MEDICINĂ ȘI FARMACIE "NICOLAE TESTEMIȚANU" DIN REPUBLICA MOLDOVA, MD	
(72) Inventatori: BODRUG Nicolae, MD; LUCA Ecaterina, MD; BOTEZATU Adriana, MD; CALANCEA Valentin, MD; CUROV Igor, MD; URSU Cătălina, MD	
(73) Titular: IP UNIVERSITATEA DE STAT DE MEDICINĂ ȘI FARMACIE "NICOLAE TESTEMIȚANU" DIN REPUBLICA MOLDOVA, MD	

(54) **Metodă de tratament al bronhopneumopatiei obstructive cronice complicate  
cu cord pulmonar la pacienți de vârstă a treia**

(57) **Rezumat:**

1  
Invenția se referă la medicină, și  
anume la pulmonologie și cardiologie și poate  
fi utilizată pentru tratamentul  
bronhopneumopatiei obstructive cronice  
complicate cu cord pulmonar la pacienți de  
vârsta a treia.

Esența invenției constă în aceea că se  
administrează preparate bronhodilatatoare,  
antiinflamatorii, antibiotice, mucolitice și  
vitaminice, totodată se administrează soluție de  
NaCl de 0,9%, ozonată cu un amestec de  
oxigen-ozon, cu concentrația ozonului de 5

2  
μg/ml, intravenos, câte 500 ml, o data pe zi,  
timp de 7 zile. Apoi se efectuează  
autohemoterapia majoră cu concentrația  
ozonului de 60...70 μg/ml, de 2 ori pe  
săptămâna, 5...6 ședințe. Concomitent se  
administrează produsul din tărâțe de orez și  
ciuperci Shiitake MGN-3 arabinoxilan, câte 1  
g de 3 ori pe zi, după masă, timp de 21 de zile,  
apoi 1 g/zi, la 30 de minute după masă, *per os*,  
timp de 90 de zile.

Revendicări: 1

MD 1692 Z 2023.12.31

**(54) Method for treating chronic obstructive bronchopneumopathy complicated with pulmonary heart in elderly patients**

**(57) Abstract:**

1  
The invention relates to medicine, namely to pulmonology and cardiology, and can be used for treating chronic obstructive bronchopneumopathy complicated with pulmonary heart in elderly patients.

Summsry of the invention consists in that are administered bronchodilators, anti-inflammatory, antibiotics, mucolytic and vitamin preparations, at the same time is administered 0.9% NaCl solution, ozonized with an oxygen-ozone mixture, with an ozone

2  
concentration of 5 µg/mL, intravenously, 500 mL, once a day for 7 days. Then is carried out a large autohemotherapy with an ozone concentration of 60...70 µg/ml, 2 times a week, 5...6 sessions. Concomitantly, is administered the product of rice bran and Shiitake mushrooms MGN-3 arabinoxylan, 1 g 3 times a day after meals for 21 days, then 1 g/day, 30 minutes after meals, inside, for 90 days.

Claims: 1

**(54) Метод лечения хронической обструктивной бронхопневмопатии осложненной легочным сердцем у пожилых больных**

**(57) Реферат:**

1  
Изобретение относится к медицине, а именно к пульмонологии и кардиологии, и может быть использовано для лечения хронической обструктивной бронхопневмопатии, осложненной легочным сердцем, у пожилых больных.

Сущность изобретения состоит в том, что вводят бронхорасширяющие, противовоспалительные, антибиотики, муколитические и витаминные препараты, также вводят 0,9%-й раствор NaCl, озонированный кислородно-озоновой

2  
смесью, с концентрацией озона 5 мкг/мл, внутривенно по 500 мл, один раз в сутки, в течение 7 дней. Затем проводят большую аутогемотерапию с концентрацией озона 60...70 мкг/мл, 2 раза в неделю, 5...6 сеансов. Одновременно вводят продукт из рисовых отрубей и грибов Шиитаке МГН-3 арабиноксилан, по 1 г 3 раза в день после еды в течение 21 дня, затем по 1 г/день, через 30 мин после еды, внутрь, в течение 90 дней.

П. формулы: 1

**Descriere:**

Invenția se referă la medicină, și anume la pulmonologie și cardiologie și poate fi utilizată pentru tratamentul bronhopneumopatiei obstructive cronice complicată cu cord pulmonar la pacienți de vârsta a treia.

Este cunoscută metoda de tratament al bronhopneumopatiei obstructive cronice, care are ca scop încetinirea proceselor inflamatorii și fibrozante la nivel pulmonar și ameliorarea simptomatologiei și calității vieții pacientului prin administrarea de medicamente bronhodilatatoare cu acțiune de scurtă sau lungă durată, corticoterapie, oxigenoterapie noninvazivă și medicație antibiotică în cazul suprainfecțiilor bacteriene. Alte medicamente care pot fi utilizate la pacienții care prezintă expectorații vâscoase greu de expectorat sunt reprezentate de agenții mucolitici și antioxidanți [1].

Dezavantajul metodei cunoscute constă în aceea că tratamentul nu este eficient la pacienții vârstnici cu bronhopneumopatie obstructivă cronică, care în multe cazuri este complicată cu cord pulmonar, ceea ce nu duce la remisia manifestărilor cardio-respiratorii, deoarece din cauza insuficienței cardiace cronice are loc hipoxia organelor și țesuturilor.

Este cunoscută metoda de tratament al bolii pulmonare obstructive cronice, care include aplicarea schemelor generale de tratament cu utilizarea preparatelor antibiotice, bronholitice, mucolitice și antiinflamatorii. Totodată se indică preparatul bromură de tiotropiu, care se administrează cu ajutorul unui dispozitiv de tip inhalator HandiHaler [2].

Dezavantajele metodei menționate constau în aceea că la utilizarea îndelungată a bromurii de tiotropiu în combinație cu tratamentul tradițional la pacienții cu boală pulmonară obstructivă cronică pot apărea efecte secundare, așa ca: herostomie, constipație, tuse și iritație locală, bronhospasm, tahicardie și fibrilație auriculară, disurie, retenție de urină și reacții alergice.

Este cunoscută metoda de tratament al bolii pulmonare obstructive cronice, care constă în aceea că pe parcursul a 10 zile se administrează zilnic intramuscular 1 g de ceftriaxon și 1 ml de soluție de BioR 0,5%, iar intravenos prin perfuzie 250...300 ml de soluție de 0,9% de NaCl ozonată cu concentrația ozonului de 3 mg/l [3].

Dezavantajele metodei cunoscute constau în aceea că tratamentul nu este eficient la pacienții vârstnici cu bronhopneumopatie obstructivă cronică, care în multe cazuri este complicat cu cord pulmonar și nu duce la remisia manifestărilor cardio-respiratorii, și totodată din cauza insuficienței cardiace cronice are loc hipoxia organelor și țesuturilor.

Problema pe care o rezolvă invenția propusă constă în elaborarea unei metode complexe de tratament, care reduce efectele adverse ale tratamentului medicamentos, micșorează frecvența complicațiilor insuficienței cardiace cronice, prelungește perioada activă a vieții pacienților, sporește calitatea vieții lor ce ține de sănătate și majorează toleranța la efortul fizic.

Esența invenției constă în aceea că se administrează preparate bronhodilatatoare, antiinflamatorii, antibiotice, mucolitice și vitaminice, totodată se administrează soluție de NaCl de 0,9%, ozonată cu un amestec de oxigen-ozon, cu concentrația ozonului de 5 μg/ml, intravenos, câte 500 ml, o dată pe zi, timp de 7 zile. Apoi se efectuează autohemoterapia majoră cu concentrația ozonului de 60...70 μg/ml, de 2 ori pe săptămâna, 5...6 ședințe. Concomitent se administrează produsul din tărâțe de orez și ciuperci Shiitake MGN-3 arabinoxilan, câte 1 g de 3 ori pe zi, după masă, timp de 21 de zile, apoi 1 g/zi, la 30 de minute după masă, *per os*, timp de 90 de zile.

Rezultatul tehnic al invenției constă în aceea că reduce efectele adverse ale tratamentului medicamentos, micșorează frecvența acutizărilor manifestărilor insuficienței cardiace cronice, prelungește perioada activă a vieții pacienților, sporește calitatea vieții lor ce ține de sănătate și mărește toleranța la efortul fizic. Rezultatul eficient al invenției se datorează sinergismului tratamentului cu preparate bronhodilatatoare, antiinflamatorii, antibiotice, mucolitice, vitaminice, tratamentului sistemic cu ozonoterapie și utilizarea unui preparat imunostimulator, care duce la un rezultat eficient pentru tratamentul bronhopneumopatiei obstructive cronice complicată cu cord pulmonar și totodată pentru prevenirea acutizării insuficienței cardiace cronice la pacienții de vârsta a treia.

MGN-3 arabinoxilan (BioBran) este un supliment alimentar produs imunostimulator din tărâțe de orez și ciuperci Shiitake, care sunt descompuse cu ajutorul enzimelor pentru a avea o absorbție optimă, conține polizaharide, proteoglicani, așa ca arabinoxilan și alte hemiceluloze.

Nu există studii clinice sau studii de caz privind efectul MGN-3 arabinoxilan asupra manifestărilor insuficienței cardiace cronice, provocat de cordul pulmonar. MGN-3 arabinoxilanul este un imunomodulator care suprimă inflamația prin creșterea activității celulelor NK (Natural Killer – ucigător natural) și prin înmulțirea celulelor B și T. Deși MGN-3 arabinoxilan are efect antiinflamator și

imunostimulator duce la un tratament eficient al bronhopneumopatiei obstructive cronice complicate cu cord pulmonar.

Metodă de tratament al bronhopneumopatiei obstructive cronice complicat cu cord pulmonar la pacienții vârstei a treia, constă în aceea că se administrează preparate bronhodilatatoare, antiinflamatorii, antibiotice, mucolitice și vitaminice, totodată se administrează soluție de NaCl de 0,9%, ozonată cu un amestec de oxigen-ozon, cu concentrația ozonului de 5 μg/ml, intravenos, câte 500 ml, o dată pe zi, timp de 7 zile. Apoi se efectuează autohemoterapia majoră cu concentrația ozonului de 60...70 μg/ml, de 2 ori pe săptămâna, 5...6 ședințe. Concomitent se administrează produsul din tărâțe de orez și ciuperci Shiitake MGN-3 arabinosilan, câte 1 g de 3 ori pe zi, după masă, timp de 21 de zile, apoi 1 g/zi, la 30 de minute după masă, *per os*, timp de 90 de zile.

A fost efectuat un studiu, analitic, prospectiv, cu includerea în cercetare a unui grup de 42 de pacienți cu bronhopneumopatie obstructivă cronică complicată cu cord pulmonar, care au fost repartizați în mod egal în două loturi a câte 21 de pacienți: lotul de bază și lotul martor. Ambele loturi au urmat aceeași procedură diagnostică a maladiilor, cu investigarea funcțională și clinico-paraclinică complexă a acestora: scala Katz, Lawton, MMSE, Hamilton depresie, Hamilton anxietate, mMRC, indicele BODE, scala Borg, CAT, testul de mers de 6 minute, chestionarul SGRQ, CCQ, spirometria, hemoleucograma, analiza biochimică a sângelui, electrocardiograma, radiografia de ansamblu a cutiei toracice, ultrasonografia organelor interne, ecocardiografia. Ambele loturi au primit tratamentul standard conform protocoalelor în vigoare cu preparate: bronhodilatatoare, antiinflamatoare, antibiotice, mucolitice, vitaminice. În asociere cu acest tratament, pacienții lotului de bază au primit terapia cu ozon sistemică, sub formă de perfuzii cu soluție fiziologică ozonată, autohemoterapie majoră și terapia imunomodulatoare cu MGN-3 arabinosilan.

Acuzele pacienților la internare au fost: tuse diurnă cu expectorații mucoase, cantitativ 50...60 ml, dispnee expiratorie la efort fizic minimal, disconfort și greutate retrosternală, capacitatea de efort fizic redusă, fatigabilitate exprimată, cefalee difuză de intensitate moderată, insomnie, slăbiciune generală marcată, palpitații cardiace, reducerea capacității de concentrare și atenție.

Examenul obiectiv al pacienților a relevat în proporție majoritară: starea generală de gravitate medie, tegumentele cianotice, edeme periferice. Pacienții ambelor loturi au prezentat în mediu, la examenul inițial, frecvența respiratorie 26,7 resp./min, SaO<sub>2</sub>= 93,6 %, TAS= 159,5 mmHg, TAD= 90,4 mmHg, FCC=98,6/min. Scorul Katz: 10,1 p., dependența ușoară, scorul Lawton: 10,2 p., dependență moderată, scorul Hamilton anxietate: 14,4 p., anxietate moderată, scor Hamilton depresie: 11,3 p., depresie moderată, Scala MMSE: tulburări cognitive ușoare. Spirometria releva VEMS/CVF pretest=58,89 %, CVF pretest= 66,7% din prezis, VEMS pretest= 39,2 % din prezis, VEMS/CVF posttest=58,77 %, CVF posttest= 68,4 % din prezis, VEMS posttest= 43,5 % din prezis. Scala Borg: 2,5 p., CAT: 31,7 p., SGRQ total: 86,41 p., SGRQ simptome: 94,3 p., SGRQ activitate: 81,5 p., SGRQ impact activități zilnice: 89,7 p., CCQ: 5,0 p., CCQ simptome: 5,1 p., CCQ stare funcțională: 4,75 p., CCQ stare mentală: 4,3 p., Indice BODE: 6,3 p., Scala de dispnee mMRC: 3,7 p., Indexul de comorbiditate Charlson: 5,6 p., ceea ce corespunde unui scor înalt. Test de mers de 6 minute, 209,4 metri, ceea ce corespunde unei toleranțe joase la efort fizic. Paraclinic se depistează leucocitoză (13,2 x10<sup>3</sup>/μL), limfocitoză (49,3 %), eozinofile (0,04 %), trombocite (634,7x10<sup>3</sup>/μL), VSH (37,1 mm/h), ALAT (69,3 U/L), ASAT (64,8 U/L), GGTP (72,6 U/L). Radiologic este confirmată bronșita cronică cu component obstructiv în 89,34 %, congestie venoasă pulmonară 57,5%. Electrocardiografic s-a înregistrat ritm sinuzal în 33,2 %, fibrilație atrială în 21,6 %, extrasistole supraventriculare în 39,8%, semne de hipertrofie ventriculară dreaptă în 91,4 %. Ecocardiografic s-a depistat hipertrofia ventriculului drept în 89,7% cazuri, dilatarea atriului drept în 62,3% cazuri, presiunea medie în artera pulmonară de 33,8 mmHg, ceea ce corespunde hipertensiunii pulmonare medii. Ultrasonografia organelor interne a relevat prezența congestiei venoase hepatice în 54,48 % de cazuri.

Pacienții ambelor loturi au fost evaluați la a 3-a, a 7-a, a 10-a, a 30-a zi și a 90-a zi.

Evaluarea pacienților lotului martor la a treia zi: acuzele prezentate au tendință de diminuare, cu o ușoară ameliorare și anume o ușoară reducere a dispneei expiratorii, tuse în ușoară ameliorare, ameliorarea toleranței la efort fizic, cefalee în ameliorare, reducerea ușoară a fatigabilității și slăbiciunii generale. La evaluarea pacienților lotului martor în ziua a 10-a de la internare, acuzele prezentate s-au ameliorat, cu reducerea tusei și expectorațiilor, dispneei, durerilor retrosternale, reducerea ușoară a fatigabilității și slăbiciunii generale. Frecvența respiratorie 24,1 resp./min, SaO<sub>2</sub>= 96,3 %, TAS= 144,3, TAD= 85,3 mmHg, FCC= 76,5/min. Scorul Katz: 11,3 p., dependență ușoară, scorul Lawton: 15,6 p., dependență moderată, scorul Hamilton anxietate: 10,3 p., anxietate ușoară, scor Hamilton depresie: 8,5 p., depresie ușoară, Scala MMSE- tulburări cognitive ușoare. Datele spiografice posttratament, releva VEMS/CVF pretest=67,4 %, CVF pretest= 68,1 % din prezis, VEMS pretest= 45,9 % din prezis, VEMS/CVF posttest=68,3 %, CVF posttest= 71,1 % din prezis, VEMS posttest= 48,56 % din prezis.

Scala Borg: 3,4 p., CAT: 25,2 p., SGRQ total: 69,72 p., SGRQ simptome: 75,69 p., SGRQ activitate: 71,4 p., SGRQ impact activității zilnice: 68,81 p., CCQ: 4,0 p., CCQ simptome: 3,8 p., CCQ stare funcțională: 3,65 p., CCQ stare mentală: 3,35 p., Indice BODE: 3,7 p., Scala de dispnee mMRC: 3,1 p., Indexul de comorbiditate Charlson: 5,4 p., ceea ce corespunde unui scor înalt. Testul de mers de 6 minute posttratament este de 348,1 metri, ceea ce corespunde unei toleranțe la efort fizic ameliorate. Paraclinic s-a redus leucocitoza ( $7,8 \times 10^3/\mu\text{L}$ ), limfocitoza (38,2%), eozinofile (0,02%), trombocite ( $372,2 \times 10^3/\mu\text{L}$ ), VSH (17,9 mm/h), ALAT (48,3 U/L), ASAT (46,1 U/L), GGTP (49,2 U/L). Ultrasonografic, congestia venoasă hepatică prezintă tendință de reducere în cazul a 32,58 % de cazuri, cu menținerea valorilor inițiale în 21,9% cazuri. La evaluarea pacienților lotului martor la 1 lună de zile, prezintă o stare generală mai stabilă, cu menținerea limitată a capacității de efort fizic și muncă.

Evaluarea clinică a pacienților lotului de bază la a treia zi de tratament relevă reducerea acuzelor prezentate la momentul internării: reducerea dispneei expiratorii, tuse redusă în intensitate și frecvență, ameliorarea toleranței la efort fizic, cefalee, capacitate de concentrare și atenție ameliorate, reducerea ușoară a fatigabilității și slăbiciunii generale. La evaluarea pacienților lotului de bază în ziua a 10-a de la internare, acuzele prezentate s-au ameliorat esențial, cu reducerea tusei și expectorațiilor, scăderea intensității dispneei, durerilor retrosternale, reducerea fatigabilității și slăbiciunii generale, ameliorarea capacității de muncă și autodeservirii. Frecvența respiratorie este de 17,6 resp./min,  $\text{SaO}_2 = 98,5 \%$ , TAS = 132,3, TAD = 81,2 mmHg, FCC = 69,3/min. scorul Katz: 11,8 p., dependență ușoară, scorul Lawton: 15,9 p., dependență ușoară, scorul Hamilton anxietate: 6,8 p., anxietate ușoară, scor Hamilton depresie: 7,2 p., depresie ușoară, Scala MMSE- tulburări cognitive ușoare. Datele spirometrice posttratament, releva VEMS/CVF pretest=68,5 %, CVF pretest= 69,4 % din prezis, VEMS pretest= 47,53 % din prezis, VEMS/CVF posttest=69,2 %, CVF posttest= 73,9 % din prezis, VEMS posttest= 51,14 % din prezis. Scala Borg: 3,6 p., CAT: 21,5 p., SGRQ total: 62,12 p., SGRQ simptome: 67,32 p., SGRQ activitate: 59,3 p., SGRQ impact activității zilnice: 61,01 p., CCQ: 3,1 p., CCQ simptome: 3,2 p., CCQ stare funcțională: 2,9 p., CCQ stare mentală: 2,7 p., Indice BODE: 3,1 p., Scala de dispnee mMRC: 2,8 p., Indexul de comorbiditate Charlson: 4,6 p., ceea ce corespunde unui scor înalt. Testul de mers de 6 minute posttratament este de 378,8 metri, ceea ce corespunde unei toleranțe la efort fizic ameliorate. Paraclinic s-a redus leucocitoza ( $5,8 \times 10^3/\mu\text{L}$ ), limfocitoza (35,2 %), eozinofile (0,02 %), trombocite ( $312,2 \times 10^3/\mu\text{L}$ ), VSH (15,9 mm/h), ALAT (48,3 U/L), ASAT (46,1 U/L), GGTP (49,2 U/L). Ultrasonografic, congestia venoasă hepatică prezintă tendință de reducere în cazul a 49,2 % de pacienți, cu menținerea însă a valorilor inițiale în 5,28% de cazuri. La evaluarea pacienților lotului de bază la 1 lună de zile, prezintă stare generală stabilă, ameliorată, cu restabilirea capacității de efort fizic și muncă.

Evaluarea repetată a pacienților la a 90-a zi de la inițierea tratamentului se observă reducerea esențială a recurențelor exacerbării BPOC la pacienții lotului de bază față de lotul martor, cu reducerea impactului negativ ale exacerbărilor asupra agravării cordului pulmonar, cu creșterea capacității de efort fizic și calității vieții.

#### Exemplu

Pacientul T, 74 ani, cu diagnosticul: Bronhopneumopatie obstructivă cronică, GOLD III, tip D, acutizare moderată, IR II, HTA gr. II, risc adițional moderat. Cardiopatie mixtă (hipertensivă, aterosclerotică), subcompensată. IC II NYHA, BCV. Encefalopatie discirculatorie de tip mixt (aterosclerotică, hipertensivă) cu sindrom astenoneurotic moderat.

Pacientul a fost internat pentru tratament staționar în cadrul IMSP SCMS, secția Geriatrie, unde a beneficiat de management diagnostic și terapeutic corespunzător protocoalelor în vigoare în asociere cu imunomodulatorul MGN-3 arabinoxilan și ozonoterapie.

Acuzele pacientului la internare au fost: dispnee expiratorie la efort fizic redus, dureri retrosternale, grad moderat, tuse cu expectorații mucoase, cantitativ 40...50 ml, capacitatea de efort fizic redusă, slăbiciune generală marcată, fatigabilitate exprimată, cefalee difuză de intensitate moderată, insomnie, palpitații cardiace.

Examen obiectiv: starea generală de gravitate medie, tegumentele cu acrocianoză. Frecvența respiratorie 28 resp./min,  $\text{SaO}_2 = 93 \%$ , TA = 157/86 mmHg, FCC = 83/min. Scorul Katz: 10 p., dependență moderată, scorul Lawton: 14 p., dependență moderată, scorul Hamilton anxietate: 14 p., anxietate moderată, scorul Hamilton depresie: 10 p., depresie moderată, Scala MMSE- tulburări cognitive ușoare. Spirometria releva VEMS/CVF pretest=57,9 %, CVF pretest= 63 % din prezis, VEMS pretest= 36,5 % din prezis, VEMS/CVF posttest=62,7 %, CVF posttest= 59 % din prezis, VEMS posttest= 37 % din prezis. Scala Borg: 2 p., CAT: 29 p., SGRQ total: 84,61 p., SGRQ simptome: 93,3 p., SGRQ activitate: 81,34 p., SGRQ impact activității zilnice: 80,77 p., CCQ: 3,6 p., CCQ simptome: 4,25 p., CCQ stare funcțională: 3,25 p., CCQ stare mentală: 3,5 p., Indicele BODE: 6 p., Scala de dispnee mMRC: 3 p., Indexul de comorbiditate Charlson: 7 p., ceea ce corespunde unui scor înalt. Testul de mers de 6 minute este de 229 metri, ceea ce corespunde unei toleranțe joase la efort fizic. Paraclinic s-a depistat

leucocitoză ( $21 \times 10^3/\mu\text{L}$ ), limfocitoză (49%), eozinofile (0,07 %), trombocite ( $534 \times 10^3/\mu\text{L}$ ), VSH (36 mm/h), ALAT (47 U/L), ASAT (51 U/L), GGTP (69 U/L). Radiologic s-a confirmat bronșita cronică cu sindrom de obstrucție. Electrocardiografic s-a determinat ritm sinuzal, cu semne de hipertrofie ventriculară dreaptă. Pacientul a primit tratament cu preparate bronhodilatatoare, antiinflamatorii, antibiotice, mucolitice, vitaminice. Totodată s-a administrat soluție de NaCl de 0,9%, ozonată cu un amestec de oxigen-ozon, cu concentrația ozonului de  $5 \mu\text{g/ml}$ , intravenos, câte 500 ml, o dată pe zi, timp de 7 zile. Apoi s-a efectuat autohemoterapia majoră cu concentrația ozonului de  $60...70 \mu\text{g/ml}$ , de 2 ori pe săptămâna, 5...6 ședințe. Concomitent s-a administrat produsul din tărâțe de orez și ciuperci Shiitake MGN-3 arabinoxilan, câte 1 g de 3 ori pe zi, după masă, timp de 21 zile, apoi 1 g/zi, la 30 minute după masă, *per os*, timp de 90 zile.

Pe fondul tratamentului complex, la a treia zi acuzele prezentate la internare au tendință semnificativă de diminuare: reducerea dispneei de efort fizic, ameliorarea toleranței la efort fizic, tusei, cefalee ameliorată, fatigabilitate redusă. La ziua a 7-a, acuzele prezentate s-au ameliorat esențial, cu reducerea dispneei, durerilor retrosternale, tusei, reducerea expectorațiilor, fatigabilității și slăbiciunii generale. Frecvența respiratorie 18 resp./min,  $\text{SaO}_2 = 98\%$ , TA= 134/85 mmHg, FCC= 72/min. Testul de mers de 6 minute posttratament a fost de 387 metri, cu ameliorarea toleranței la efort fizic. Paraclinic s-au normalizat indicatorii de laborator și semnificativ datele spirometrice, cu reabilitarea VEMS/CVF pretest=68,84 %, CVF pretest= 75,1 % din prezis, VEMS pretest= 51,7 % din prezis.

La evaluarea repetată a pacientului la sfârșitul curei cu MGN-3 arabinoxilan și a ședințelor de întreținere cu ozon, s-a observat reducerea esențială a severității simptomatice BPOC, absența altor exacerbări, creșterea capacității la efort fizic și calității vieții.

## (56) Referințe bibliografice citate în descriere:

1. Boala pulmonară cronică obstructivă (BPOC): cauze, simptome și tratament. Medicover, 07.12.2021, Găsit în Internet: <https://www.medicover.ro/despre-sanatate/boala-pulmonara-cronica-obstructiva-bpoc-cauze-simptome-si-tratament,699,n,295>
2. UA 31666 U 2008.04.25
3. MD 118 Y 2009.12.31

## (57) Revendicări:

Metodă de tratament al bronhopneumopatiei obstructive cronice complicată cu cord pulmonar la pacienți de vârstă a treia, care constă în aceea că se administrează preparate bronhodilatatoare, antiinflamatorii, antibiotice, mucolitice și vitaminice, totodată se administrează soluție de NaCl de 0,9%, ozonată cu un amestec de oxigen-ozon, cu concentrația ozonului de  $5 \mu\text{g/ml}$ , intravenos, câte 500 ml, o dată pe zi, timp de 7 zile, apoi se efectuează autohemoterapia majoră cu concentrația ozonului de  $60...70 \mu\text{g/ml}$ , de 2 ori pe săptămâna, 5...6 ședințe, concomitent se administrează produsul din tărâțe de orez și ciuperci Shiitake MGN-3 arabinoxilan, câte 1 g de 3 ori pe zi, după masă, timp de 21 zile, apoi 1 g/zi, la 30 minute după masă, *per os*, timp de 90 zile.